

CLAREAMENTO DENTAL EM CONSULTÓRIO PARA MELHORIA DA ESTÉTICA DO SORRISO: RELATO DE CASO

André Rodrigo Justino da Silva¹; Gymenna Maria Tenório Guênes²

1. Universidade Federal de Campina Grande.
2. Doutorado em Odontologia pela Universidade de Pernambuco. Professora Adjunto 1 da Universidade Federal de Campina Grande, Brasil

RESUMO


Este estudo tem como objetivo relatar um caso clínico de clareamento dental feito em consultório, sob total supervisão profissional, descrevendo as etapas para obtenção de uma mudança satisfatória na estética do sorriso. Paciente do sexo masculino apresentou queixa de alteração de cor nos dentes e relato de incômodo ao sorrir pelo tom amarelado que esses apresentavam, após exame clínico foi verificada medição de cor A3 e indicado como terapêutica o clareamento dental de consultório. O tratamento se deu em duas sessões com intervalo de sete dias entre elas, em cada uma a aplicação do gel nos dentes se deu com a permanência desse em contato com a superfície dos dentes por quarenta minutos ininterruptos e com aplicação única por sessão. Ao final o paciente alcançou a cor B1 da escala VITAPAN® Classical e no que diz respeito à sensibilidade, o paciente relatou como ausente de sintomatologia dolorosa tanto imediatamente após o tratamento quanto 48 horas após. Assim, obteve-se um resultado satisfatório do ponto de vista estético com a satisfação máxima do paciente e concluiu-se que o clareamento dental é uma alternativa de tratamento eficaz na melhoria da estética do sorriso.

Palavras-chave: Clareamento Dental. Relato de Casos. Estética Dentária.

DENTAL BLEACHING IN OFFICE FOR THE IMPROVEMENT OF AESTHETICS OF SMILE: CASE REPORT

ABSTRACT

This study aims to report a clinical case of tooth bleaching done in the office, under full professional supervision, describing the steps to obtain a satisfactory change in smile aesthetics. A male patient presented a complaint of color alteration in the teeth and reported discomfort when smiling because of the yellowing of the teeth, after clinical examination, A3 color measurement was verified and dental bleaching of the office was indicated as therapy. The treatment took place in two sessions with interval of seven days between them, in each one the application of the gel in the teeth occurred with the permanence of that in contact with the surface of the teeth for forty minutes uninterrupted and with unique application per session. At the end, the patient reached color B1 of the VITAPAN® Classical scale and as regards sensitivity, the patient



reported as absent from painful symptomatology both immediately after treatment and 48 hours after. Thus, a satisfactory aesthetic result was obtained with maximum patient satisfaction and it was concluded that dental bleaching is an effective treatment alternative to improve smile aesthetics.

Keywords: Tooth Bleaching. Case Report. Esthetics, Dental.

INTRODUÇÃO

A estética no âmbito da odontologia deve ser compreendida com um desejo advindo da população que busca alcançar uma qualidade de vida melhor. Porém, uma valorização exacerbada desse fator estético pode, pelo contrário, causar um impacto negativo na qualidade de vida das pessoas por fazê-las criar expectativas humanamente inalcançáveis¹.


A alteração de cor de origem exógena pode acometer os dentes quando há o contato destes com alimentos e bebidas contendo corantes, como café, refrigerantes à base de cola, chá, vinho tinto, entre outros, bem como quando há deposição de biofilme microbiano nas superfícies dentais².

Para isso o clareamento de dentes vitais se mostra eficaz na obtenção de resultados satisfatórios, porém existem efeitos danosos provocados pelos agentes utilizados nesse tratamento, que podem ser minimizados basicamente, seguindo as instruções dos fabricantes e as especificidades de cada técnica³.

Portanto, o mecanismo do clareamento que provoca a percepção alterada da cor do dente pode ser dividido em três fases distintas: a primeira acontece quando há a movimentação do agente clareador na estrutura dental; a segunda compreende a interação entre o gel e as moléculas de coloração, e a terceira é a alteração da superfície do esmalte dental, de modo a refletir a luz de maneira diferente. Ao final dessas etapas o resultado seria a mudança final na cor do dente⁴.

No clareamento dental feito pela técnica de consultório, são utilizadas concentrações altas do agente clareador, variando entre 30% e 38%, com opção pelo peróxido de hidrogênio na maioria dos casos⁵. O gel utilizado nessa técnica se apresenta como estável até quarenta e cinco minutos depois da sua aplicação. Além disso, um melhor resultado é alcançado quando se realizam, pelo menos, duas sessões clínicas⁶.

O uso do peróxido de hidrogênio causa, principalmente quando em altas concentrações, um efeito bastante cáustico nos tecidos moles podendo levar à



queimaduras e irritações. Por isso, todas as sessões de clareamento de consultório devem ser realizadas com a proteção do tecido gengival com uma barreira de proteção⁷.

Algumas características dos agentes clareadores se associam à hipersensibilidade dentária, como o pH e o baixo peso molecular de alguns componentes, e seu grande potencial de difusão, através dos tecidos dentários podendo atingir a polpa. Esse potencial pode aumentar em algumas situações, como na exposição de dentina em áreas de recessões gengivais, defeitos no esmalte e falhas marginais entre o dente e a restauração⁸. Para isso, as formas de tratamento mais eficazes no controle da hipersensibilidade são o uso de Nitrato de Potássio a 5% ou de Fluoreto de Sódio neutro a 2%, além da aplicação tópica de flúor e do uso de terapia a *laser*. Em situação de dor mais intensa, o uso de medicamentos sistêmicos como analgésicos e anti-inflamatórios pode ser escolhido⁹.


A escolha da técnica de clareamento a ser utilizada para cada caso depende do conhecimento do cirurgião-dentista a respeito das limitações de cada situação clínica e do perfil do paciente que passará pelo tratamento¹⁰. Além disso, é imprescindível que o profissional saiba o momento correto de interromper o clareamento a partir do qual a perda de matriz orgânica do esmalte pode se sobressair aos benefícios do tratamento³.

Desse modo, este estudo tem como objetivo relatar um caso clínico de clareamento dental feito em consultório, sob total supervisão profissional, descrevendo as etapas para obtenção de uma mudança satisfatória na estética do sorriso do paciente.

RELATO DE CASO

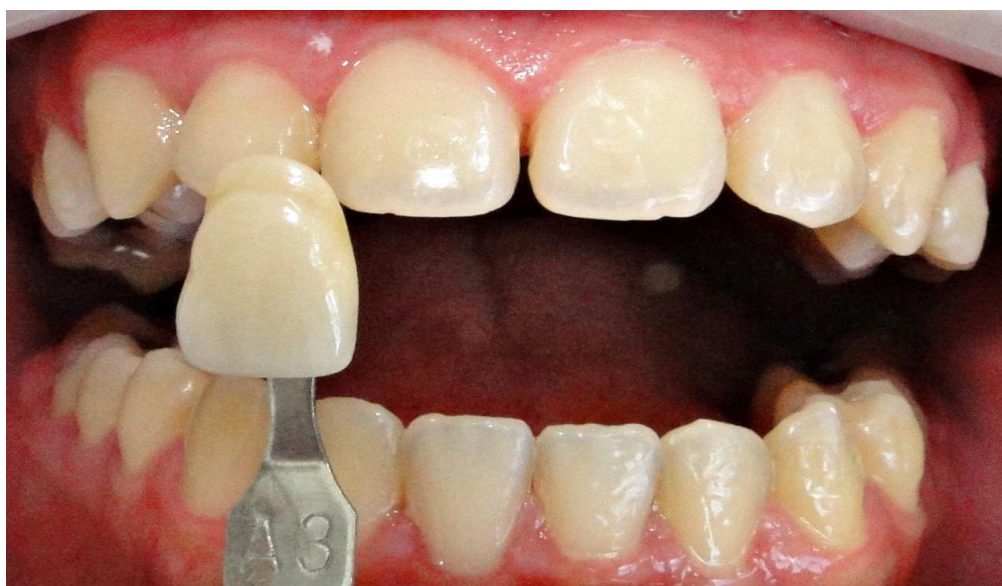Paciente do sexo masculino com 22 anos de idade, compareceu à Clínica escola de odontologia da Universidade Federal de Campina Grande, com queixa de alteração de cor nos dentes, e relatando incômodo ao sorrir pelo tom amarelado que esses apresentavam. Ao exame intraoral observou-se a presença de diastemas interincisais na arcada superior, além de cruzamento dentário da hemiarcada superior esquerda.

Por outro lado, após profilaxia com pedra-pomes (Maquira- Maringá, Paraná, Brasil) e água observou-se que os elementos se apresentavam com tom amarelado correspondente à cor A3 da Escala VITAPAN® Classical (Bad Säckingen, Baden-



Württemberg, Alemanha), em ambas as arcadas, ao ser questionado o paciente afirmou não apresentar sensibilidade presente. Desse modo, foi indicado como terapêutica o clareamento dental de consultório (figura 01).


Figura 01- Aspecto de cor inicial dos dentes.



Fonte: Autor

Na primeira sessão, após aceitação do paciente realizaram-se os registros fotográficos iniciais, e foi tomada a decisão pela realização do tratamento, desde o incisivo central até primeiro pré-molar de cada hemiarcada superior e inferior, por se tratarem dos elementos que majoritariamente apareciam no sorriso.

A cada sessão realizou-se a aplicação do dessensibilizante a 2% (FGM- Joinville, Santa Catarina, Brasil) por 10 minutos, seguida pela proteção da gengiva com a barreira gengival Top Dam® (FGM- Joinville, Santa Catarina, Brasil) e manipulação do agente clareador (FGM- Joinville, Santa Catarina, Brasil), composto por peróxido de hidrogênio 35%, espessantes, pigmento violeta, agentes neutralizantes, gluconato de cálcio, glicol e água deionizada, a partir da mistura das fases “peróxido” e “espessante” mediante acoplamento das duas seringas e manipulação empurrando os êmbolos por quatro vezes para cada lado. A escolha do agente clareador se deu pela facilidade clínica de manipulação e aplicação, bem como por se mostrar um material moderno e bem aceito pelos profissionais.



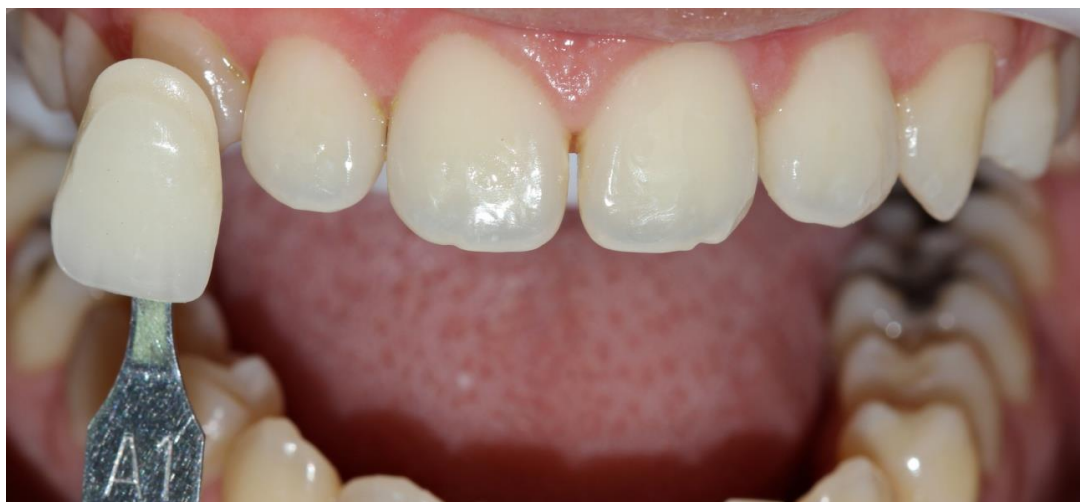A aplicação do gel nos dentes se deu com a permanência deste em contato com a superfície dos dentes, conforme instruções do fabricante por quarenta minutos ininterruptos, e com aplicação única por sessão, de modo que, com a formação das bolhas resultantes da liberação do oxigênio, realizava-se constantemente a mistura do gel para uniformizá-lo em contato com os dentes.

Posteriormente ao tempo transcorrido, realizou-se aspiração de todo o gel com auxílio de cânula endodôntica e os dentes foram lavados abundantemente com água. Ao final, removeu-se toda a barreira gengival e realizou-se o polimento final em todos os dentes, com uso de pasta de polimento e disco de feltro (FGM- Joinville, Santa Catarina, Brasil) com posteriores registros fotográfico e de cor. Em apenas uma sessão, os dentes demonstraram um avanço de cor considerável, levando em conta a escala de cores, finalizando com tom correspondente à cor A1 (figura 02).

Após sete dias realizou-se a segunda sessão, seguindo as mesmas etapas já citadas para a primeira sessão, e ao final observou-se um ótimo resultado com alcance da cor B1 da escala VITAPAN® Classical (figura 03), desse modo atingindo o valor máximo desta. No que diz respeito à sensibilidade, o paciente relatou como ausente de sintomatologia dolorosa, tanto imediatamente após o fim do tratamento, quanto 48 horas após.

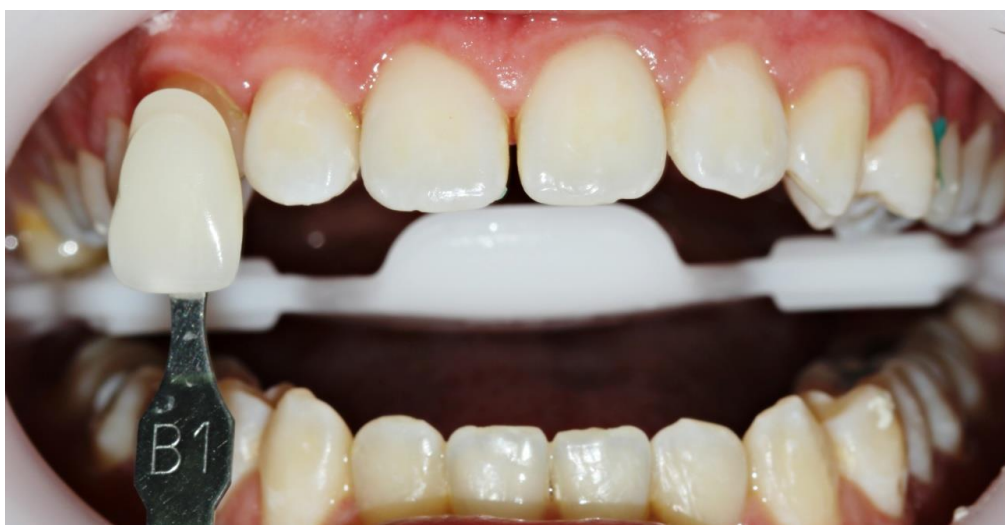Assim obteve-se um resultado satisfatório do ponto de vista estético com a satisfação máxima do paciente por ter sua queixa principal resolvida, apesar da necessidade da continuidade do tratamento odontológico para correção dos outros problemas identificados na anamnese (figura 04). O paciente foi orientado que a cor atingida ao final do tratamento só se estabilizaria no período de quinze dias, bem como sobre a importância do cuidado com o consumo de alimentos ricos em corante, que poderiam comprometer a longevidade do resultado final.

Figura 02- Aspecto de cor dos dentes após a primeira sessão.



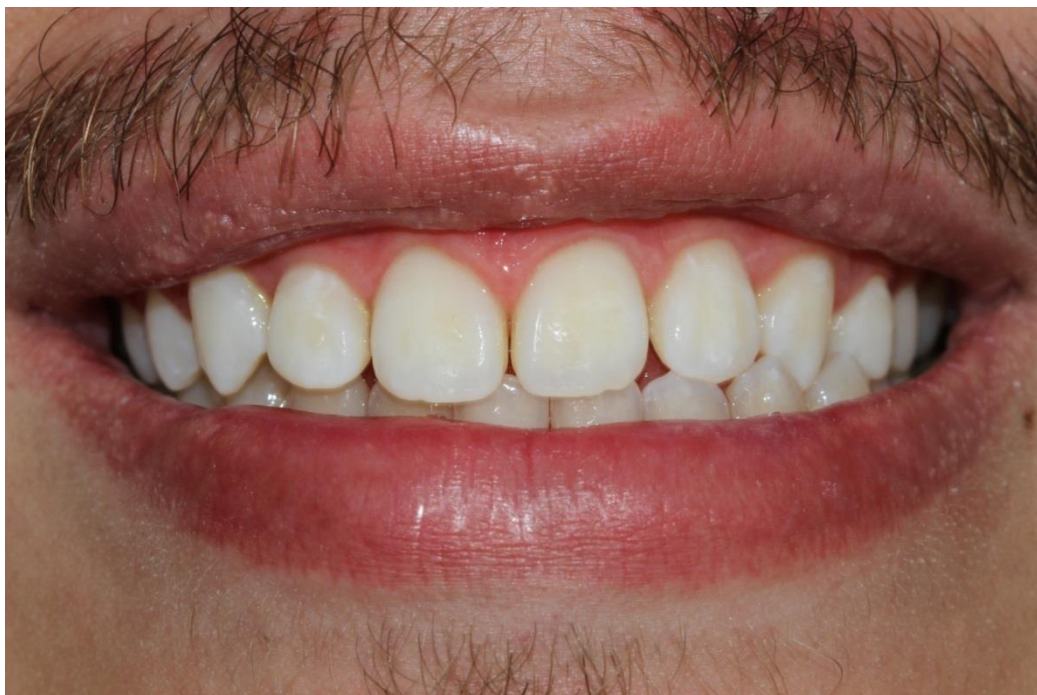
Fonte: Autor

Figura 03- Aspecto de cor dos dentes após as duas sessões.



Fonte: Autor

Figura 04- Sorriso final do paciente.




Fonte: Autor

DISCUSSÃO

Além de se mostrar importante para o alcance da satisfação estética, o clareamento dental, quando realizado previamente a um tratamento restaurador, permite a escolha por procedimentos minimamente invasivos que podem contribuir assim para a preservação da estrutura dentária¹¹. Para isso, em um estudo comparativo entre a técnica caseira e de consultório, observou-se que a maior mudança na cor dos dentes, acontece com a técnica de clareamento de consultório, sobretudo quando este é realizado com peróxido de hidrogênio a 35%, além do controle da cor final ser eficaz¹², bem como foi visto no presente caso clínico, com o alcance da eficácia estética na cor do dentes do paciente.

Outro achado que se relaciona com o caso relatado, foi obtido em um estudo em que se observou que a ausência da troca do produto, durante a sessão de clareamento em consultório, pode permitir economia de gel clareador, uso de menor tempo clínico, proporcionar conforto para o profissional e o paciente, e ainda fornecer resultados satisfatórios¹³. Além disso, um estudo concluiu que não se justifica o uso da ativação do agente clareador com luz no que diz respeito à efetividade do clareamento, já que as técnicas com ativação, não mostram diferenças



estatisticamente relevantes na alteração de cor em comparação à técnica sem ativação¹⁴.

Atualmente, diante da sensibilidade que pode ser referida relacionada ao clareamento dental, medidas como a aplicação de flúor tópico, o uso de medicamentos em casos mais graves e a preferência pelo gel com baixas concentrações são bastante utilizadas¹⁵. Por outro lado, de modo geral o procedimento mostra-se seguro quando à sensibilidade pós-operatória, já que a maioria dos pacientes não relata sensibilidade, ou caracterizam-na como leve após o clareamento¹⁴, assim como no presente caso.

Em um estudo, dos 56 pacientes que se submeteram ao procedimento de clareamento dental, ao serem questionados sobre sua autoestima, 80% afirmou que ela melhorou após o tratamento, desse modo, podendo afirmar a importância da satisfação com seu próprio sorriso para o bem-estar geral do indivíduo¹². Assim, o procedimento de clareamento desempenha a função de instrumento transformador de sorriso e da representação deste no aspecto mental, que traz aos pacientes repercussões positivas na sua autoestima e autoimagem¹⁶.

CONCLUSÃO

Assim, conclui-se que, como foi observado no presente relato de caso, o clareamento dental é uma alternativa de tratamento eficaz na melhoria da estética do sorriso, tanto como terapêutica isolada, quanto como primeiro passo de um plano de tratamento maior para o restabelecimento da harmonia e função dos dentes, além de devolver ao paciente a satisfação com seu próprio sorriso.

REFERÊNCIAS

1. Garbin CAS, Fadel CB, Garbin AJI, Saliba NA. O valor atribuído aos dentes: um estudo com acadêmicos de Odontologia e Medicina Veterinária. Rev Odontol UNESP; 37 (1), 47-52, 2008.
2. Watts A, Addy M. Tooth discolouration and staining: a review of the literature. Br Dent J; 190 (6), 2001.



3. Soares FF, Sousa JAC, Maia CC, Fontes CM, Cunha LG, Freitas AP. Clareamento em dentes vitais: uma revisão literária. *Rev Saúde.Com*; 4 (1), 72-84, 2008.
4. Kwon SR, Wertz P. Review of the Mechanism of Tooth Whitening. *J Esthet Restor Dent.*; 27 (5), 240–257, 2015.
5. Joiner A. The bleaching of teeth: A review of the literature. *J dent.*; 34 412–419, 2006.
6. Marson FC, Sensi LG, Reis R. Novo conceito na clareação dentária pela técnica no consultório. *R Dental Press Estét*; 5 (3), 55-66, 2008.
7. Jorgensen MG, Carrol WB. Incidence of tooth sensitivity after home whitening treatment. *JADA*; 133, 1076-1082, 2002.
8. Costa CA de S, Huck C. Efeitos citotóxicos e biocompatibilidade de agentes clareadores usados na odontologia: Uma revisão de literatura. *Robrac*; 15 (39), 3-14, 2006.
9. Almeida CM, Mondelli RFL, Toledo FL, Freitas CA, Ishikiriama SK, Pereira JC. Sensibilidade pós-clareamento: por que ocorre e como preveni-la. *Rev Dent Press de Est*; 8 (4), 108-115, 2011.
10. Mendes M, Deps SD, Freitas MIM, Frizzera F, Pimentel MJ, Castro GC. Clareamento dental. *Rev Cient Faesa*; 13 (1), 37-42, 2017.
11. Vieira-Dantas ED, Cavalcanti YW, Carvalho WL, Pinheiro IVA, Santos AJS. Clareamento dentário como etapa prévia à restauração de dentes com alteração severa de cor. *R Bras Ci Saúde*; 18 (1), 41-48, 2014.
12. Santos RPM, Souza CS, Santana MLA. Comparação entre as técnicas de clareamento dentário e avaliação das substâncias peróxido de carbamida e hidrogênio. *ClipeOdonto-UNITAU*; 2 (1), 24-33, 2010.
13. Espíndola-Castro LF, Silva MPS, Oliveira JFG, Melo Filho SMC, Monteiro GQM. Influência da mudança de protocolo de clareamento dentário em consultório no resultado estético: caso clínico. *Rev. UNINGÁ*; 55 (3), 130-139, 2018.
14. Francisco DL, Murad CG. Avaliação de técnicas de clareamento de consultório com e sem uso de luz (laser/led). *Rev Saúde Pesq.*; 5 (2), 340-350, 2012.
15. Gomes CS, Noronha Filho JD, Penelas AG, Fonseca PSG. Avaliação de hipersensibilidade dentinária em função do procedimento clareador: revisão de literatura. *Rev bras odontol.*; 71 (2), 194-7, 2014.
16. Oliveira JAG, Cunha VPP, Fajardo RS, Rezende MCRA. Clareamento dentário x autoestima x autoimagem. *Arch Health Invest.*; 3 (2), 21-25, 2014.