

ANÁLISE DA SATISFAÇÃO DO USO DE EXAMES DE IMAGEM, COMO PROPOSTA COMPLEMENTAR, NO PROCESSO DE ENSINO E APRENDIZAGEM DA ANATOMIA SISTÊMICA


Camila Ferreira da Silva¹, Fernando Silva Ribeiro², Anne Carolyne Ferreira Regis³, Renata Taysa de Souza Azevedo⁴, Edivaldo Xavier da Silva Júnior⁵, Gilberto Santos Cerqueira⁶, Maria Alexandre Bettencourt Pires⁷, Paulo Adriano Schwingel⁸

1. Estudante de Fisioterapia, Universidade de Pernambuco, *Campus* Petrolina, Pernambuco, Brasil.
2. Estudante de Fisioterapia, Universidade de Pernambuco, *Campus* Petrolina, Pernambuco, Brasil.
3. Estudante de Fisioterapia, Universidade de Pernambuco, *Campus* Petrolina, Pernambuco, Brasil.
4. Estudante de Fisioterapia, Universidade de Pernambuco, *Campus* Petrolina, Pernambuco, Brasil.
5. Docente de Anatomia Humana da Universidade de Pernambuco, *Campus* Petrolina, Pernambuco, Brasil. E-mail: edivaldo.junior@upe.br
6. Docente de Anatomia Humana da Universidade Federal do Ceará, Fortaleza, Brasil.
7. Docente de Anatomia Humana da NOVA Medical School da Universidade Nova de Lisboa, Portugal.
8. Docente do Curso de Nutrição da Universidade de Pernambuco, *Campus* Petrolina, Pernambuco, Brasil.

RESUMO

Anatomia é uma disciplina de extrema importância para a formação dos profissionais de saúde. Para melhorar o processo de ensino-aprendizagem, à utilização de recursos complementares associados aos métodos tradicionais, são potencializadores na qualidade de seu ensino. Sendo assim, o uso de exames de imagens, por exemplo, pode tornar-se um excelente recurso neste processo. Analisar a satisfação do uso de exames de imagem, no processo de ensino e aprendizagem da Anatomia Sistêmica, como método complementar comparado a métodos tradicionais. O estudo é do tipo experimental, descritivo, exploratório, quantitativo, o qual foi realizado no Laboratório de Anatomia Humana da Universidade de Pernambuco (UPE), *Campus* Petrolina. Fez parte do estudo 22 estudantes do curso de Fisioterapia da UPE, *Campus* Petrolina. Foram utilizados exames de imagem, os quais foram aplicados em aulas práticas aos participantes. Com a análise dos dados, percebeu-se que os estudantes conseguiram associar o uso dos exames com o conteúdo aprendido em sala de aula, considerando este recurso como uma ferramenta útil para sua formação e um método que auxilia no processo de ensino-aprendizagem, não substituindo os métodos de ensino tradicional. A abordagem dos exames de imagens, durante as aulas práticas de Anatomia Humana, mostrou-se bastante eficiente e viável no processo de ensino e aprendizagem, havendo uma boa aceitação por parte dos participantes.

Palavras-chave: Anatomia; radiografia; ensino; ultrassonografia; imagem por ressonância magnética.



ANALYSIS OF SATISFACTION OF THE USE OF IMAGE EXAMS, AS AN ADDITIONAL PROPOSAL, IN THE PROCESS OF TEACHING AND LEARNING OF SYSTEMATIC ANATOMY

ABSTRACT


Anatomy is a discipline of extreme importance for the training of health professionals. To improve the teaching-learning process, the use of complementary resources associated with traditional methods, are potentiators in the quality of their teaching. Therefore, the use of imaging exams, for example, can become an excellent resource in this process. To analyze the efficiency of imaging exams in the teaching and learning process of Systemic Anatomy as a complementary method compared to traditional methods. The study is a research-action, descriptive, exploratory, quantitative study, which was carried out at the Human Anatomy Laboratory of the University of Pernambuco (UPE), Campus Petrolina. The study included students from the Physiotherapy course at UPE, Petrolina Campus. Image exams were used, which were applied in practical classes to the participants. 22 students participated. With the analysis of the data, it was noticed that the students were able to associate the use of the exams with the content learned in the classroom, considering this resource as a useful tool for their training and a method that assists in the teaching-learning process, not replacing traditional teaching methods. The examination of images during the practical classes of Human Anatomy was very efficient and feasible in the teaching and learning process, with a good acceptance by the participants.

Keywords: Anatomy; radiography; teaching; additional.

INTRODUÇÃO

A disciplina de Anatomia Humana é de extrema importância para os cursos de ciências da saúde. Nela, os estudantes aprendem a forma e a localização das estruturas do corpo humano, correlacionando-as com suas funções (1). A trajetória dessa área de conhecimento, desde a pré-história até os tempos atuais, fortalece sua importância, garantindo o consenso de que é uma das disciplinas básicas, mais importantes, para a formação de toda profissão da área da saúde. Dentre essas profissões, encontra-se a Fisioterapia, cujo o conhecimento anatômico é imprescindível (2).

Alguns dos principais motivos que prejudicam uma retenção de conhecimento são: terminologias anatômicas, pequeno tamanho das estruturas, o preparo inadequado das peças, a falta de motivação e atenção, e a dificuldade da integração entre ciência básica e a clínica (3,4).



Diversos são os métodos utilizados no processo de ensino da Anatomia Humana, dentre eles se destaca o uso de peças cadavéricas, que representa o instrumento mais antigo e mais utilizado em seu ensino (5). O manuseio de cadáveres humanos é considerado indispensável no processo de ensino-aprendizagem, tido como uma forma de fortalecer a humanização dos futuros profissionais de saúde, refletindo-se em suas condutas com os pacientes. Contudo, alguns autores apontam que o uso de cadáveres pode apontar repulsa visual e forte odor de formol, como aspectos negativos, tornando-se uma barreira importante no aprendizado (5,6).


Diante disso, inovar o processo de ensino da Anatomia, vem sendo trabalhado ao longo dos anos como forma de complementar o ensino tradicional, por meio de diferentes abordagens didático-metodológicas que facilitem e despertem o aprendizado (3). A utilização de tais instrumentos, deve ser parte integrante no processo de ensino e aprendizagem. Dessa forma, a disciplina passa a ser vista, não apenas como uma maneira de ensinar a estrutura do corpo, mas também como o primeiro passo para uma longa cadeia de eventos que ensinam novas habilidades e competências para os futuros profissionais.

Nesse sentido, a utilização de diferentes mídias e outros recursos audiovisuais, tais como vídeos, internet, transparências, data show, visitas técnicas, torna-se imprescindível na consolidação do conhecimento ministrado pelos professores no ensino de Anatomia (7,8).

Um dos métodos que podem ser utilizados são os exames de imagem que podem trazer grandes benefícios para o ensino da Anatomia Humana. A utilização pedagógica da radiologia é um instrumento de grande importância para o ensino da Anatomia Humana, tendo como sub-área de conhecimento a Anatomia Radiológica, a qual compara conhecimento anatômico com técnicas de formação de imagem, reiterando a interdisciplinaridade e reforçando a necessidade de comparação entre diversas áreas de conhecimento sem perder as características fundamentais (7).

Dessa forma, o uso de exames de imagens é um importante recurso a ser utilizado no ensino da Anatomia Humana (7). Analisar sua aceitação no processo de ensino e aprendizagem como método alternativo e complementar, foi tido como o objetivo principal desse estudo.

MÉTODO



Foi realizado um estudo do tipo experimental, descritivo, exploratório, quantitativo, no Laboratório de Anatomia Humana da Universidade de Pernambuco (UPE), *Campus* Petrolina. Participaram do estudo 22 estudantes, que cursaram a disciplina de Anatomia Humana no primeiro período do curso de Fisioterapia da UPE no ano de 2017. Todos os participantes concordaram em participar do experimento, assinando o Termo de Consentimento Livre e Esclarecido (TCLE), para os maiores de 18 anos. Aqueles menores de idade, seus pais e/ou responsáveis, assinaram o TCLE e o Termo de Assentimento. O estudo foi aprovado pelo Comitê de Ética e Pesquisa da UPE com o CAEE: 60427316.0.0000.5207.


Segundo os critérios de elegibilidade, os estudantes deveriam ser estudante do curso de Fisioterapia da Universidade de Pernambuco; assiduidade nas aulas práticas da disciplina; cursar o componente curricular Anatomia Humana durante o semestre 2017.1; e concordar com a participação voluntária na pesquisa, mediante assinatura do TCLE. Por outro lado, os critérios de exclusão definidos foram ausência do participante, durante a realização das atividades desenvolvidas no estudo e a não resposta ao questionário.

Foram utilizados exames de imagem e aplicação de um questionário elaborado pelo pesquisador referente ao método alternativo que foi utilizado, como forma de coletar os dados para o estudo. Utilizou-se 78 exames de imagens de segmentos anatômicos variados, de indivíduos com faixa etária distinta, de ambos os sexos e com uso de modalidades radiológicas variadas, tais como radiografias, tomografias computadorizadas e ressonância magnética.

Inicialmente, a turma foi dividida, em dois grupos. Em seguida, foi feito um sorteio, aleatório, para classificá-las em turmas “A” e “B”. Cada uma destas, foram divididas em grupos menores com 5 estudantes, quantitativo máximo que comporta cada mesa de estudo presente no Laboratório de Anatomia Humana da UPE, *Campus* Petrolina.

Foi realizada uma abordagem expositiva, através do Microsoft Power Point, englobando várias modalidades de exames de imagens, sobre como realizar leitura dessa ferramenta, tendo em vista que eram estudantes, ainda, do primeiro período do curso. Com isso, pode-se orientá-los como analisar exames de imagem, os quais permitissem-lhes associar os conhecimentos obtidos durante as aulas expositivas de Anatomia e as estruturas presentes nas peças cadavéricas, com os exames que foram distribuídos a cada grupo, de cada subturma, no laboratório de aula.

Silva CF et al. Análise da satisfação do uso de exames de imagem, como proposta complementar, no processo de ensino e aprendizagem da anatomia sistêmica. *RSC online*, 2018; 7 (1): p 35-44.



Em seguida, foi aplicado na subturma A os métodos de ensino tradicional e complementar, a fim de analisar estruturas do Sistema Musculoesquelético, Sistema Cardiovascular e Sistema Respiratório. Para a subturma B aplicou-se apenas os métodos tradicionais. Ao término desta primeira etapa, solicitou-se aos participantes a resposta do primeiro questionário.

O questionário continha 10 perguntas norteadoras a respeito da metodologia utilizada o qual versou sobre a percepção dos participantes frente ao método trabalhado, permitindo aos pesquisadores poderem avaliar a viabilidade da proposta, a saber Quadro 1.

Encerrada a referida etapa, inverteu-se o método aplicado a essas subturmas. Com isso, a disciplina continuou, seguindo o cronograma da disciplina abordando as estruturas do Sistema Muscular, Sistema Digestório e Sistema Nervoso, sendo a subturma A apenas com o método tradicional e a subturma B com o tradicional, acrescido do complementar. Com o término, aplicou-se o mesmo questionário.

Quadro 1 - Questionário de avaliação referente ao uso de exames de imagens durante as aulas práticas de Anatomia Sistêmica

| Questões | |
|-----------------|--|
| Q1 | Você considera que o uso de exames de imagens facilita o aprendizado em anatomia humana? |
| Q2 | Em sua opinião você considera o uso de exame de imagens útil para sua formação? |
| Q3 | Você conseguiu identificar as estruturas anatômicas estudadas? |
| Q4 | Foi fácil o uso desses exames durante na identificação das estruturas anatômicas? |
| Q5 | Os exames de imagens auxiliaram no entendimento das estruturas anatômicas? |
| Q6 | Foi possível associar o uso de exame de imagens junto com os demais materiais didáticos? |
| Q7 | Você considera a associação de exames de imagens junto com métodos tradicionais importante para o aprendizado em anatomia? |
| Q8 | O uso desses exames agrega o mesmo conhecimento que os demais métodos (peças cadavéricas, modelos anatômicos) que utiliza para o estudo das estruturas anatômicas? |
| Q9 | Você considera que o uso de imagens das estruturas anatômicas disponibilizadas para seu estudo trará benefícios sobre outras disciplinas? |
| Q10 | Você acha que o contato prévio com exames de imagem trará algum benefício na sua atuação clínica? |

Fonte: Dados dos próprios pesquisadores.




Os dados foram digitalizados e analisados utilizando o programa Microsoft Excel® 2010, com base nos dados obtidos a partir da aplicação dos questionários, os quais possuíam questões exclusivamente objetivas, relacionadas à metodologia aplicada no ensino da Anatomia Humana. Com isso, puderam ser tabulados e realizada a análise descritiva, obtendo as frequências relativas e absolutas para cada uma das respostas.

RESULTADOS E DISCUSSÃO

Após a coleta dos dados, observou-se que 73% dos estudantes eram do sexo feminino e 27% ao sexo masculino. A média de idade correspondeu a 18,6 anos, sendo a mínima 17 anos e a máxima 27 anos. Corroborando com o estudo de Arruda e Souza (2), o qual foi realizado com estudantes de saúde que cursavam a disciplina de Anatomia Humana, demonstrou o predomínio do sexo feminino e idade média de 20 anos, ou seja, preponderância de mulheres no nível superior, em faixa etária jovem.

De acordo com os resultados encontrados, todos os estudantes da subturma A (100%) e a maioria da subturma B (78%), consideraram que o uso de exames de imagens facilita o aprendizado de Anatomia Humana. Quando perguntados sobre a importância do método para sua formação, houve uma unanimidade, na qual 100% dos estudantes, do presente estudo, consideraram que o uso dos exames de imagens seria útil para sua formação (Gráfico 1). O que vai de encontro com o estudo de Davy S et al (9) que descrevem que exames como radiografia, ressonância magnética, tomografia computadorizada e ultrassom auxiliam o estudante na compreensão tridimensional da Anatomia Humana superando a distância entre ensino pré-clínico e prática profissional. Além disso, o autor evidencia que o ensino da Anatomia associado ao uso de exames de imagens melhorou a interpretação da radiografia durante os anos clínicos (9).

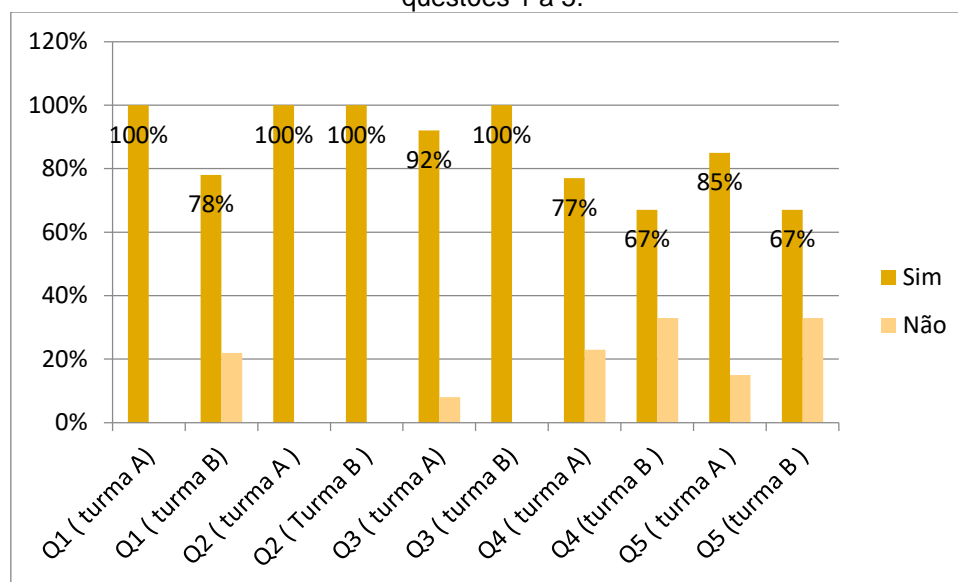
Os resultados mostraram, para a anatomia musculoesquelética, que a maioria dos estudantes responderam que conseguiram identificar as estruturas anatômicas estudadas nas aulas teórica e prática. Para 77% da subturma A e 67% da turma B mencionaram que foi fácil o uso dos exames para identificar as estruturas anatômicas (Gráfico 1). Segundo Davy S et al (9) os raios-X demonstram marcos ósseos em uma imagem 2D, que são relativamente fáceis de interpretar e, portanto, úteis para a



compreensão da osteologia e dos pontos de ligação muscular, um resultado chave na anatomia musculoesquelética (9).

Quando perguntados se os exames de imagens auxiliaram no entendimento das estruturas anatômicas, consideraram que sim 85% da subturma A e 67% da subturma B (Gráfico 1). O que vai de encontro com o estudo de Prado et al⁷ que explica que a utilização de exames de imagem no ensino, através da utilização pedagógica da radiologia, é um instrumento de grande importância para o ensino de Anatomia Humana, uma vez que as imagens auxiliam o aprendizado das estruturas anatômicas e de suas correlações (7).


Gráfico 1- Respostas ao questionário aplicado aos alunos da turma A e B, referente às questões 1 a 5.



Fonte: Próprios autores.

Ao serem perguntados se conseguiram associar o uso de exames de imagens com o conteúdo aprendido em sala de aula, 85% da subturma A e 100% da subturma B afirmaram que sim, sugerindo boa compreensão do método (Gráfico 2). De acordo com 100% dos estudantes, o uso dos exames de imagem associado aos demais métodos tradicionais, seria importante para o processo de ensino e aprendizado em Anatomia Humana. Esses dados foram corroborados com o estudo de Gunderman e Wilson (10), no qual afirmam o uso de cadáveres e imagens radiológicas têm suas vantagens, e a combinação dos dois oferece uma abordagem mais poderosa e eficaz para a aprendizagem da Anatomia, do que utilizados separadamente.

Silva CF et al. Análise da satisfação do uso de exames de imagem, como proposta complementar, no processo de ensino e aprendizagem da anatomia sistêmica. *RSC online*, 2018; 7 (1): p 35-44.



A utilização de exames de imagens como método complementar ao ensino de Anatomia Humana é uma ferramenta bastante utilizada nos cursos de Medicina em países como Estados Unidos. Sua utilização proporciona diversos benefícios no processo de ensino e aprendizagem dos discentes. Com o advento da imagem transversal, na década de 70, tornou-se possível visualizar a Anatomia muito mais detalhada. Pela primeira vez, em duas dimensões e atualmente, graças aos mais recentes algoritmos de reconstrução de imagem, em três dimensões, como é o caso do ultrassom, da tomografia computadorizada e da ressonância magnética, imagens altamente detalhadas, apresentando a Anatomia interna (9,10).

Para Oliveira (11) é necessário introduzir metodologias inovadoras durante as aulas práticas de Anatomia Humana, afim de, facilitar o processo de ensino aprendizagem. Diante disso, a utilização de recursos complementares durante as aulas práticas de Anatomia Humana, tais como, o uso de jogos, roteiros anatômicos, vídeos, internet, transparências, data show, podem despertar interesse por meio dos alunos e auxiliar no processo de aprendizado (12-14).

Contudo, ao serem questionados se o uso dos exames agregava o mesmo conhecimento que os demais métodos (peças cadavéricas, modelos anatômicos) utilizados no estudo das estruturas anatômicas, 62% da subturma A e 67% da subturma B responderam que não agregava o mesmo conhecimento, reforçando a hipótese de que os exames são métodos complementares ao ensino da Anatomia Humana (Gráfico 2). Essas informações foram apoiadas pelos estudos de Ribeiro et al¹² e Moraes et al (13) os quais relatam que as novas tecnologias não pretendem substituir as convencionais, as quais são e continuarão a ser utilizadas. Na verdade, o que se busca é complementar os diversos métodos de ensino para tornar o processo de aprendizagem cada vez mais eficaz.

Na visão dos estudantes participantes, quando indagados sobre a importância do método para outras disciplinas, 92% da subturma A e 67% da subturma B concordaram afirmativamente (Gráfico 2). Além disso, os resultados mostraram que 100% dos discentes consideraram que o uso dos exames de imagens seria útil para sua formação e que proporcionaria importância na atuação clínica. A radiologia por sua vez, pode contribuir na prática clínica, fornecendo imagens normais e patológicas a fim de proporcionar correlações clínicas (10).


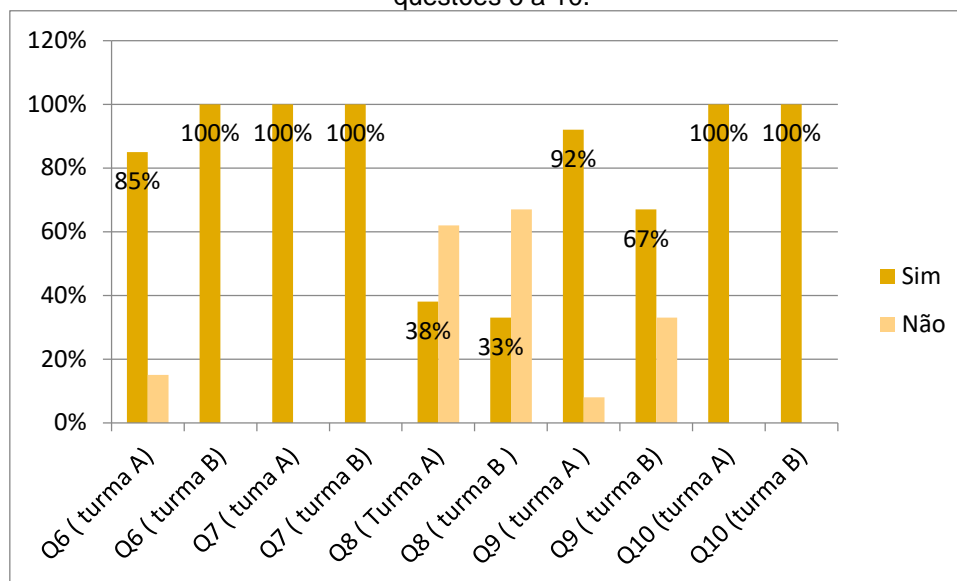


Gráfico 2- Respostas ao questionário aplicado aos alunos da turma A e B, referente às questões 6 a 10.



Fonte: Próprios autores.

Os resultados encontrados no presente estudo, sugerem que a utilização de exames de imagem, como ferramenta complementar ao ensino da Anatomia Humana, mostrou-se com uma boa aceitação por parte dos alunos. A utilização desses, associado aos métodos de ensino convencionais, podem se tornar uma abordagem eficaz e possível de ensino e aprendizagem.

CONCLUSÃO


A abordagem de exames de imagens, na disciplina de Anatomia Humana para estudantes do curso de Fisioterapia, mostrou-se bastante eficaz e viável no presente estudo, havendo uma boa aceitação, permitindo-lhes assimilar os conteúdos estudados em sala de aula com o método apresentado, potencializando o processo de ensino e aprendizagem.

Contudo, observou-se que, na literatura há escassez de estudos relacionados a utilização de exames de imagem como complemento ao método tradicional no estudo da Anatomia Sistemica, requerendo um maior número de estudo.

Enfatiza-se que, o presente método é complementar ao tradicional, uma vez que o cadáver jamais poderá ser substituído, sendo a ferramenta mais eficiente para o ensino da Anatomia Humana.

REFERÊNCIAS

Silva CF et al. Análise da satisfação do uso de exames de imagem, como proposta complementar, no processo de ensino e aprendizagem da anatomia sistêmica. *RSC online*, 2018; 7 (1): p 35-44.



1. Kruse MHL. Anatomia: a ordem do corpo. *Rev Bras Enferm.* 2004; 57(1):79-84.
2. Arruda RM, Souza CRA. Aproveitamento teórico-prático da disciplina anatomia humana do curso de fisioterapia. *Rev Bras Educ Méd.* 2014; 30 (1) 65-71.
3. Faria JWV, Figueiredo EG, Brito DR, Teixeira MJ. A evolução histórica do ensino da neuroanatomia. *Rev Med (São Paulo).* 2014; 93 (4):146-150.
4. Reis C, Martins MM, Mendes RAS, Gonsalves LB, Filho HCS, Morais MR, *et al.* Avaliação da percepção de discentes do curso médico acerca do estudo anatômico. *Rev Bras Educ Méd.* 2013; 37 (3): 350-358.
5. Costa GBF, Lins CCSA. O Cadáver no ensino da anatomia humana: uma visão metodologia e bioética. *Rev Bras Educ Méd* 2012; 36(3):369-373.
6. Queiroz CAF. O uso de cadáveres humanos como instrumento na construção de conhecimento a partir de uma visão bioética. Mestrado [Dissertação]. Goiás: Universidade Católica de Goiás; 2005.
7. Prado PSA, Matos PB, Rodrigues TMA, Souza DN, Ferreira FCL, Oliveira JS, *et al.* Imagens Radiográficas no Ensino-Aprendizagem de Anatomia Humana: relato da experiência extensionista. *Rev de extensão universitária da UFS.* 2013; 1 (2): 219-228.
8. Vilela DM. Uso do exames de imagens no estudo da morfologia humana. *Anais do Conic-Semesp. Faculdade Anhaguera.* 2013; 1(3): 1-3; Unidade 2.
9. Davy S, O'Keefe GW, Mahony N, Phelan N, Barry DS. A practical description and student perspective of the integration of radiology into lower limb musculoskeletal anatomy. *Ir Med Sci.* 2017 May; 186(2): 409-41.
10. Gunderman RB, Wilson PK. Viewpoint: exploring the human interior: the roles of cadaver dissection and radiologic imaging in teaching anatomy. *Acad Med.* 2005 Aug;80(8):745-9.
11. Oliveira PS, Lucena JD, Silva FRO, Leal KMB, Gusmão JNFM, Sobrinho OPC. The teaching of human anatomy in Brazil: the realy of northeast Brazil. *Int J Anat Res* 2017, 5 (4.2): 46 23-29.
12. Ribeiro FS, Soares BO, Santos FS, Júnior EXS. Neurogame. Na alternative and complementary method in the teaching and learning process of neuroanatomy. *International Journal of Research e Methodology in social science.* 2017. 3 (1), 62-71.
13. Moraes, GNB, Schwingel, PA, Júnior, EXS. Uso de roteiros didáticos e modelos anatômicos, alternativos, no ensino-aprendizagem nas aulas práticas de anatomia humana. *Revista Ibero-Americana de estudos em educação,* 2016, 11 (1): 223-230.
14. Fornaziero CC, Gil CRR. Novas tecnologias aplicadas ao ensino da anatomia humana. *Rev Bras Educ Méd* 2003;27 (2): 141-146.